PERFORACION ESOFAGICA ESPONTANEA TRAS VÓMITO

AUTORES: Blanco Rodriguez, A; Mula Rey N; Parra Gordo, L; Mula Rey, M.

INTRODUCCIÓN:

Mujer de 67 años intervenida carcinoma benigno mama, que esta noche estando en la cama después de cenar comienza con diarrea, pocos minutos después dolor epigástrico y vómitos alimenticios.El dolor se irradia a región lumbar, sobretodo por el lado izquierdo. Acude a consulta por disnea, no tos.

DESCRIPCIÓN CASO CLÍNICO:

Paciente hemodinámicamente estable, con tendencia a la desaturación sin oxígeno y con persistencia del dolor. Consciente y orientada, regular estado general. Palidez cutánea, sudorosa. Bien hidratada. TA 134/72, fc 86 lpm, SO2 92-94%.Tórax:estable. Enfisema subcutáneo.AP: Disminución de MV en hemitórax izquierdo. Crepitantes en base derecha. Abdomen: Ruidos hidroaéreos aumentamos. Depresible, doloroso a la palpación en hipocondrio izquierdo. No masas ni megalias (defensa voluntaria). Radiologia torax: Colección pleural en la región postero inferior del hemitórax izquierdo. Analítica: leucocitosis con neutrofilia. TAC Torax: Rotura del tercio inferior esofágico hacia la cavidad pleural izquierda. Neumomediastino. Neumotórax izquierdo a tensión. Derrame izquierdo con contenido baritado en su interior. Se realiza cirugia urgente mediante toracotomia izquierda para sutura rotura esofágica.

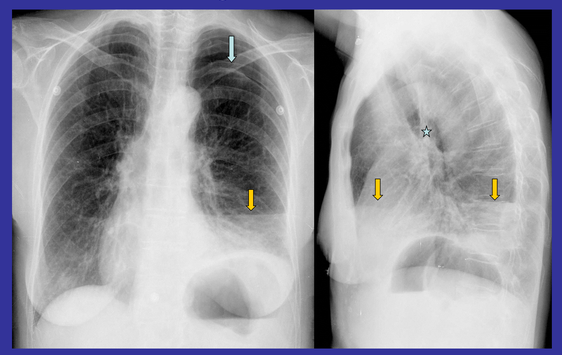

Radiografías PA y lateral de tórax urgente, que muestra hidroneumotórax izquierdo (flechas amarillas) con línea pleural visible (flecha azul) por neumotórax apical. En la proyección lateral, se aprecia una colección aérea que delimita el cayado aórtico por neumomediastino (estrella).

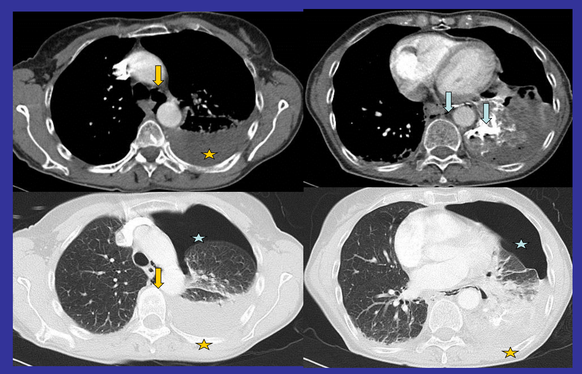

Tomografía(TC) torácica urgente tras la administración de contraste oral e yodado intravenoso. Se observa neumotórax (estrella azul), derrame pleural (estrella amarilla) y neumomediastino (flechas amarillas). Se identifica la rotura de la pared lateral izquierda del tercio distal del esófago, con extravasación de contraste oral a cavidad pleural (flechas azules).

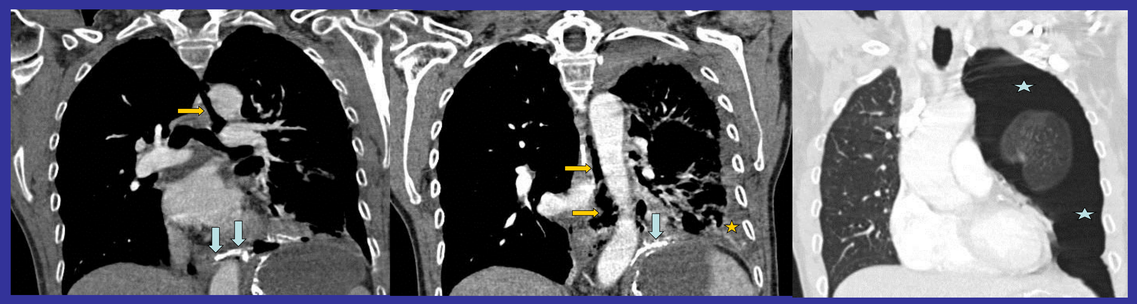

Tomografía Cerebral (TC) torácica urgente tras la administración de contraste oral e yodado intravenoso. Reconstrucciones coronales donde se observa neumotórax (estrella azul), derrame pleural (estrella amarilla) y neumomediastino (flechas amarillas). Se identifica la rotura de la pared lateral izquierda del tercio distal del esófago, con extravasación de contraste oral a cavidad pleural (flechas azules).

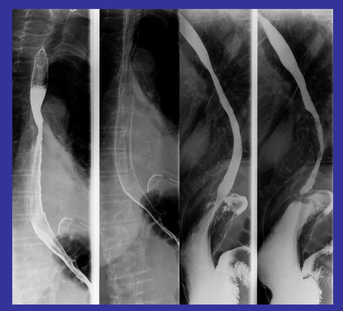

Tránsito esofágico en el decimocuarto día de la cirugía. Esófago, estómago y duodeno sin alteraciones, no observando fuga de contraste en esófago distal.

ESTRATEGIA:

La disnea es un síntoma frecuente, de origen multifactorial y de difícil definición. Se entiende por disnea a la sensación subjetiva de dificultad respiratoria, falta de aire o ahogo. Esta experiencia se origina a partir de interacciones entre factores fisiológicos, psicológicos, sociales y ambientales múltiples, que pueden a su vez inducir respuestas fisiológicas y comportamientos secundarios. El síndrome de Boerhaave o perforación esofágica, es una ruptura de la pared del esófago, generalmente causado por vómitos excesivos en trastornos de la alimentación como la bulimia, aunque ocasionalmente puede deberse a un toser con extremada fuerza.

BIBLIOGRAFIA:

Endoscopy. 2014;46 Suppl 1:E82-3. Successful endoscopic treatment of Boerhaave syndrome using an over-the-scope clip.
Kobara H, Mori H, Rafiq K et al.
BMJ. 2013 May 31;346:f3095. Spontaneous oesophageal rupture.
Blencowe NS, Strong S, Hollowood AD.