

CÁNCER RETROPERITONEAL

Autores: Miriam de Mata Iglesias(1), Teresa Oliva González(1), Álvaro Muñoz Galindo (2), Andrea Montiel Moreno(3), Laura Quijada Gutiérrez(2), Henar Pérez Ramos (2)

(1)Centro de Salud Miguel Armijo Moreno, (2)Centro de Salud Alamedilla, (3)Centro de Salud Casto Prieto,
UNIDAD DOCENTE MULTIDISCIPLINAR ATENCIÓN FAMILIAR Y COMUNITARIA SALAMANCA

INTRODUCCIÓN:

Los tumores retroperitoneales primarios comprenden, de acuerdo a su histogénesis, una gran variedad de neoplasias. La mayoría de los tumores retroperitoneales primarios son malignos y de origen mesenquimatoso. Representan entre 0.3 y 0.8% de todas las neoplasias.

DESCRIPCIÓN DEL CASO:

Varón de 84 años con antecedentes personales de hipertensión, diabetes tipo 2 y cardiopatía isquémica en tratamiento con acovil, amlodipino, glibenclamida, metformina, adiro, atorvastatina y omeprazol. Acude a consulta por dolor en epigastrio irradiado a región costal izquierda y pérdida de 7 kg desde hace 3 meses. Exploración física: dolor a la palpación de hipocondrio izquierdo. Analítica normal. Rx de abdomen y tórax normal. Electrocardiograma normal. Ecografía abdominal: normal. Se deriva a consultas de medicina interna donde se realiza un TAC y se visualiza lesión de contornos mal definidos en retroperitoneo de hemiabdomen izquierdo que infiltra vasos, sugerente de tumor retroperitoneo primario. Se realiza PAAF con diagnóstico de carcinoma indiferenciado.

Tratamiento paliativo.

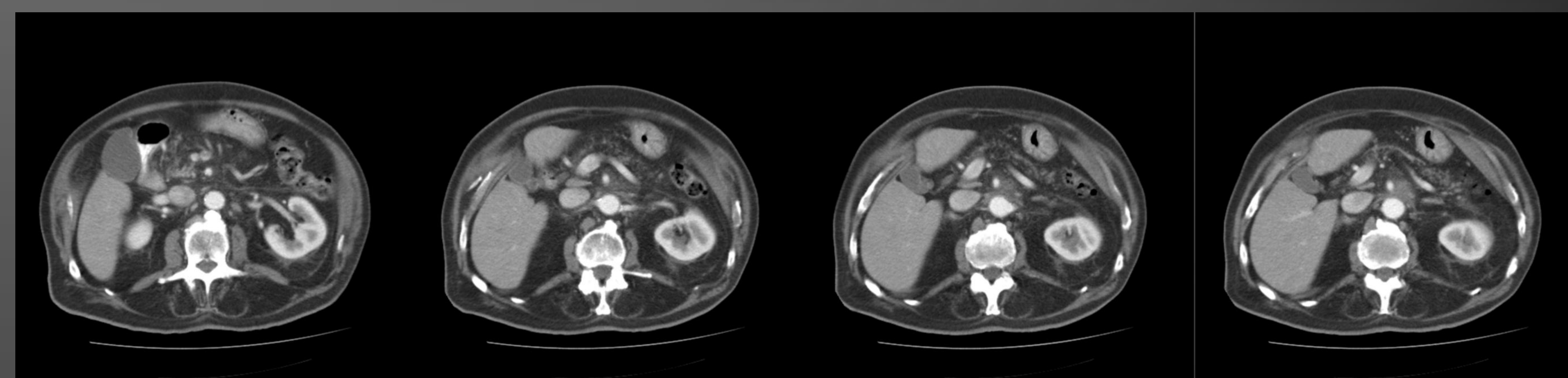
Diagnostico diferencial: patologías osteomusculares, patologías digestivas y renales.

ESTRATEGIAS PRÁCTICAS DE ACTUACIÓN:

La mayoría de los tumores retroperitoneales primarios son malignos y de origen mesenquimatoso. La clínica de los tumores retroperitoneales es insidiosa, poco específica y altamente sugerente de cualquier otro proceso diferente al de un tumor de localización retroperitoneal. El dolor, de diferente tipo y localización, es uno de los síntomas más frecuentes. El diagnóstico de esta patología se basa sobre tres pilares, la clínica, el diagnóstico por imagen (ecografía, TAC y RMN) y el diagnóstico histopatológico. El tratamiento de elección de los tumores retroperitoneales es la cirugía extirpativa de la totalidad de la lesión.

PALABRAS CLAVE:

Tumor retroperitoneal



BIBLIOGRAFÍA CONSULTADA:

- Zuluaga Gómez A, Jiménez Verdejo A. Patología retroperitoneal. Actas Urol Esp, 2002; 26(7):445-66.
- VIRSEDA RODRIGUEZ, Julio A. et al. Tumores retroperitoneales primarios: Revisión de nuestros casos de los diez últimos años. Arch. Esp. Urol. [online]. 2010, vol.63, n.1, pp. 13-22. ISSN 0004-0614.