VARÓN JOVEN CON VÓMITOS Y MIOCARDIOPATÍA DILATADA ESPONGIFORME

Miguel Ángel Baena López; Soraya Muñoz Troyano; Sandra Muñoz De la Casa; Diego Agustín Vargas Ortega;Pablo Sánchez-Praena Sánchez; Francisco José Mellado Vergel.

INTRODUCCIÓN

La cardiomiopatía dilatada es la enfermedad más común del músculo cardiaco. Se produce con mayor frecuencia en mediana edad y en varones. La miocardiopatía dilatada no compactada o espongiforme es una forma muy infrecuente de cardiopatía congénita. El diagnóstico suele ser ecográfico.

DESCRIPCIÓN SUCINTA DEL CASO:

Varón de 16 años que acude en repetidas ocasiones a su médico de familia y urgencias por cuadro de dolor abdominal difuso, vómitos y diarrea sin productos patológicos. En la exploración física destaca hepatomegalia, dolor a la palpación de epigastrio y en hipocondrio derecho, soplo sistólico II/IV. En las pruebas complementarias destaca en la radiografía de tórax y abdomen una gran cardiomegalia, y desplazamiento de asas intestinales en abdomen inferior. El ECG mostraba taquicardia sinusal y signos de crecimiento de cavidades derechas. Por todo ello se le realizó ecocardiografía abdominal donde se evidenció la hepatomegalia, líquido libre y derrame pleural bilateral. Se deriva a hospital de referencia donde se realiza ecocardiografía y cateterismo cardíaco. Con todo ello se traslada a Córdoba, donde con Resonanancia se llega al diagnóstico y se incluye en lista de espera de transplante.

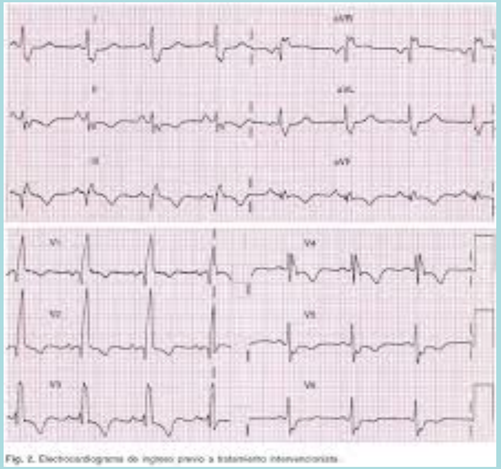

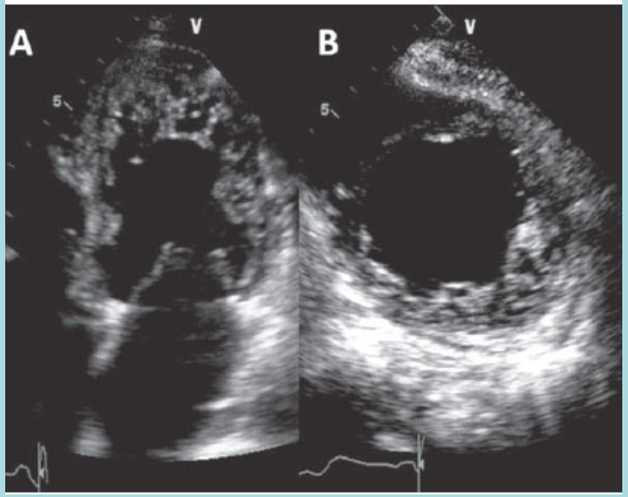

ESTRATEGIA PRÁCTICA DE ACTUACIÓN:

Queremos resaltar cómo el médico de familia con herramientas básicas como una buena exploración física, un electrocardiograma y la radiografía simple, puede orientar casos, que como este, son potencialmente mortales. Este caso es infrecuente por lo atípico de su presentación en síntomas y signos precoces, pero los signos de alarma que hemos resaltado nos debe hacer pensar en entidades más importantes, que ya con medios más desarrollados serán diagnosticadas y tratadas en la atención especializada.

BIBLIOGRAFÍA:

1.Galve Basilio E, Alfonso Manterola F, Ballester Rodes M, Castro Beiras A, Fernández de Soria Pantoja R, Penas Lado M et al. Guías de práctica clínica de la Sociedad Española de Cardiología en miocardiopatías y miocarditis. Rev Esp Cardiol 2000; 53: 360-393.
2.Jenni R, Rojas J, Oechislin E. Isolated noncompaction of the myocardium. N Engl J Med 1999; 340: 966-967.
3. Agmon Y, Connolly HM, Olson LJ, Khandheria BK, Seward JB. Noncompaction of the ventricular myocardium. J Am Soc Echocardiogr 19: 25-29..